The 111th JDA in Kyoto
TSUKUBA
The 111th Annual Meeting of the Japanese Dermatological Association

テーマ

疥癬の診断と治療

日 時：2012年6月3日（日） 8:00～9:00
場 所：国立京都国際会議場 第11会場

座長

石井 則久 先生
国立感染研究所ハンセン病研究センター
センター長

演者

和田 康夫 先生
赤穂市民病院 皮膚科部長

演 題

「目から鱗（うろこ）の疥癬事情」

疥癬は、今なお皮膚科医にとっては悩みの多い疾患である。ダーモスコピーやイベルメクチン内服の登場で診断や治療が以前よりは行いやすくなったものの、疥癬感染者数が減ってくる兆しは依然乏しい。たった一人の疥癬患者ですら診断や治療に苦慮することが多いのに、それが集団発生となると感染鎮圧にあたっては、途方に暮れて絶望的な気分になる。しかし、集団発生時こそ皮膚科医が本領を発揮する機会でもあると思う。今回、疥癬が集団発生したときに、効率よく疥癬のスクリーニングを行うコツ、今後の展望について述べたい。

共 催：第111回 日本皮膚科学会総会
クラシエ 薬品株式会社

演　題

「目から鱗（うろこ）の疥癬事情」

和田　康夫 先生
赤穂市民病院 皮膚科部長

疥癬虫の生態

疥癬の原因はヒゼンダニ（学名: *Sarcoptes scabiei*）と呼ばれる小さなダニである。雌成虫の大きさは体長約0.4mmで、円形の体に8本の短い脚がある（**写真①**）。

写真① ヒゼンダニ

疥癬の病型

疥癬の病型は重症度によって通常疥癬（**写真②**）と角化型疥癬（**写真③**）の2つに分けられる。角化型疥癬の痂皮には5mm四方の視野に200匹程度の虫体がおり、手掌（10cm四方）だけで8万匹、身体全体で考えると数百万匹にもなる。疥癬が怖いのは、雌成虫が1匹でも他の人に乗り移ると、条件によっては感染が成立してしまうことである。

写真② 通常疥癬

写真③ 角化型疥癬（ノルウェー疥癬）

疥癬トンネルの形成過程

ヒゼンダニは皮膚表面を毎分約5cmの速さで移動し、適当な場所を見つけると角質上層部に疥癬トンネルといわれる穴を掘削する。疥癬トンネルは3日で1mm程になり、丸い天井穴がところどころに開いているのも特徴である。掘削12日目にもなると疥癬トンネルは長くなっているが、表皮のターンオーバーで入口側は捲れてくる（**写真④**）。この捲れあがってきている方が入り口であり、ヒゼンダニはその反対側に生息している。

写真④ 疥癬トンネル　掘削12日目

疥癬の診断
—3つのステップ—

1800年代はじめ、フランス医学会では疥癬の原因を巡って2つの意見が対立していたが、疥癬の原因はダニであると信じていたダニ説擁護派の皮膚科医Alibertが診療中に、学生のRenucciがヒゼンダニを発見した。1834年のことであった。Renucciは疥癬診断の極意とし

て、線状皮疹(トンネル)をまず探すこと、探したら端を見ること、水疱には虫はいないこと等を挙げている。

ステップ1　どこを探すか?

疥癬の確定診断はダニを見つけることである。Mellanbyは疥癬患者886症例から採取した約1万匹のヒゼンダニがどこに寄生していたかを調べ、手、肘、足、男性の場合は外陰部に多いことを報告している[1)]。これは当院での調査でもほぼ同様の結果で、手あるいは手首に寄生していた症例が約7割を占めていた(**図①**)。

まずは手・手首、足、男性の場合には外陰部を見てヒゼンダニを探すことが重要である。

図①　寄生部位ランキング(当院)

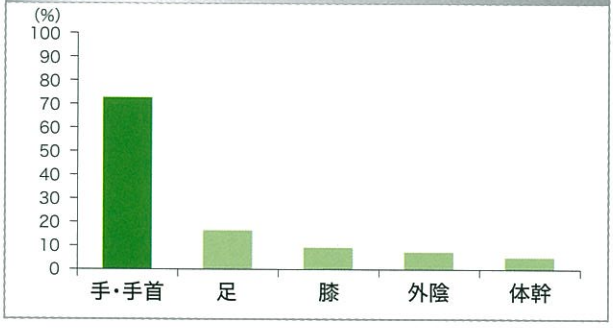

2008年疥癬集団発生時スクリーニング調査　男性13人、女性30人

ステップ2　何を探すか?

ヒゼンダニ自体は0.4mm程の大きさであり、肉眼で見つけることは難しいため、まずはダニの住み家である疥癬トンネルを探せばよい。手の場合、疥癬トンネルは手背にはあまりないが、手指・指間、手掌、手首屈側とほぼまんべんなく存在する(**図②**)。

すなわち、疥癬を疑った場合、手を念入りに探して疥癬トンネルを見つけることが必要である。

疥癬トンネルは、線状の皮疹で5mm内外であることが多い。入り口の反対側に黒点があればヒゼンダニが寄生している可能性がある(**写真⑤**)。

手の場合、疥癬トンネルが存在することが多いが、他の部位では結節として見つかりやすい。特に男性の外陰部では結節の表面に虫体が見つかることが多い。

図②　手のどこに疥癬トンネルがあるのか

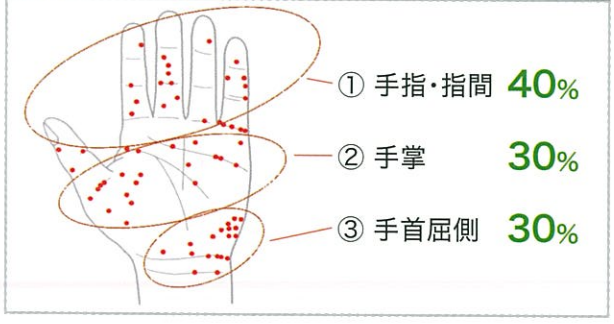

写真⑤　ヒゼンダニによる疥癬トンネル

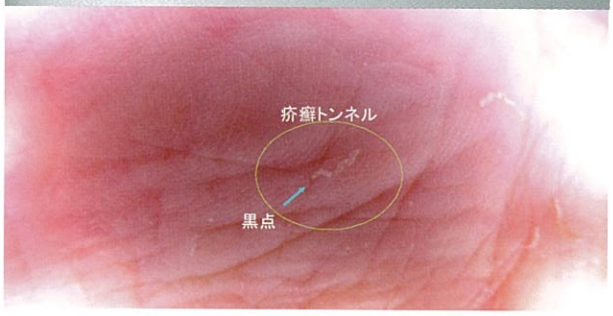

ステップ3　どのように探すか?

ヒゼンダニを見つけるには、ダーモスコープを用いるとよい。疥癬診療ガイドライン(第2版)[2)]には、ダーモスコピー検査の特徴として「顎体部と前二対の脚が黒褐色で、その後方に続くほぼ透明な円形の胸腹部として観察される」と記載されている。顎体部と前二対の脚は前端からせり出しているため、皮膚に寄生していても黒い点として見える(**写真⑥**)。ダーモスコープを用いた場合、黒褐色の二等辺三角形、あるいは全体をとおして指輪のように見える(**写真⑦**)。

写真⑥

手指間の疥癬トンネル

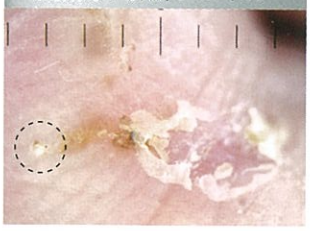

写真⑦　ダーモスコピー所見　イメージ図

集団発生したときどうするか？

集団発生時の対応[3]として、まずは角化型疥癬患者を見つけて直ちに隔離治療をすることが大事である。次に、角化型疥癬患者の入院していた部屋と、感染患者の部屋の関係を調査する等、患者の広がり（空間的分布）と、患者発生と時間の推移（時間的分布）がどうなっているのかを把握する。空間的分布を把握することで感染の原因究明につながるケースもあり、また、時間的分布を把握することで、感染が終息に向かっているかどうかが判る。ひとたび集団発生が起こると、疥癬の疑いがあってもヒゼンダニが見つからない場合もあるため、症状がなくても繰り返し診察を行う必要がある。実際に37名の集団発生が起こったケースでは、感染が疑われた患者、職員142名の診察回数は平均4.7回、終息するまでの約4ヵ月間でのべ665回もの診察を行った。

集団発生時の対応をまとめると、①角化型疥癬患者の隔離、②空間的分布の把握、③時間的分布の把握となる。

また、集団発生の予防は、集団発生時の対応と同様、まずは角化型疥癬患者を見逃さないことである。角化型疥癬患者が入院した場合、その日から集団発生が起こる可能性があると考えた方がよい（図③）。なかなか取れない垢があれば角化型疥癬を疑い、早めに治療することが必要と考える。

図③　角化型疥癬患者との接触期間

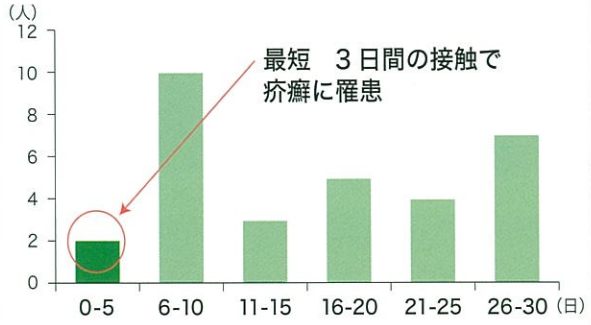

疥癬治療薬の夜明け
—ピレスロイド系薬剤の認可に向けて—

国内で使用されている疥癬治療薬を示す（表①）。

外用薬で使用されるイオウ軟膏は保険適用であるが、製品がないことから院内調剤での対応となる。内服薬ではイベルメクチン（ストロメクトール®錠）が保険適用となり外用薬を塗る手間が省けるため治療が簡便になったが、妊婦や乳幼児には使用できないなどの制限がある。保険適用があるものはこの2種類のみで、この他、保険適用外ではあるがクロタミトン（オイラックス®クリーム等）を使用したり、安息香酸ベンジルの院内製剤を使用したりしているのが現状である。

表①　疥癬治療　後進国日本

Q 日本で使える疥癬治療薬は？

A ①外用薬
- イオウ軟膏（保険適用。製品がない）
- **オイラックス®クリーム**（疥癬に対する薬事承認はないが、保険審査上容認）
- 安息香酸ベンジル（保険適用外。院内製剤）

②内服薬
- **ストロメクトール®錠**（2006年より保険適用）

一方、海外での疥癬治療の第一選択薬は、米国、イギリス、カナダ、ドイツではペルメトリン、フランスでは安息香酸ベンジルを使用している。

このように海外の多くの国で第一選択薬となっているペルメトリンはピレスロイド系殺虫剤の外用薬で、効果が高く、しかも安全性が高いため乳幼児にも使用できる。日本ではイベルメクチンが保険適用になっていても乳幼児に使用できる治療薬がない。

このような中で現在、ペルメトリンと同じピレスロイド系薬剤であるフェノトリンの治験が行われている。

フェノトリンは、シラミ治療薬として既に使用されているが、ペルメトリンより安全性が高く、殺ダニ効果も高いと推測されている。日本でフェノトリンが認可されれば、空白になっていた疥癬治療薬のピースが埋まる可能性がある。

<参考>
1）Mellanby K：Cutaneous infestations and insect bites. Marcel Dekker, Inc. New York, p9-18, 1985
2）疥癬治療ガイドライン策定委員会：疥癬診療ガイドライン（第2版），日本皮膚科学会誌 117（1），1-13, 2007
3）牧上久仁子：疥癬対策パーフェクトガイド，秀潤社，東京，p180-198, 2008